



Was ist auf Deinem Bäuchlein, Emil?

Stomapflege bei Säuglingen

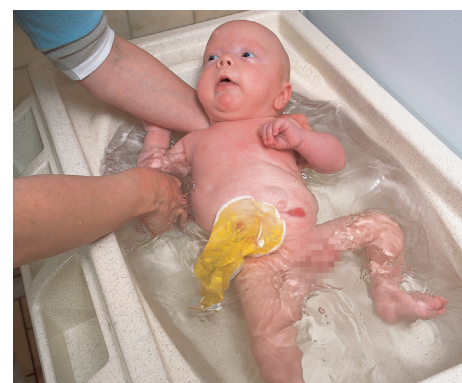# Der Versorgungswechsel



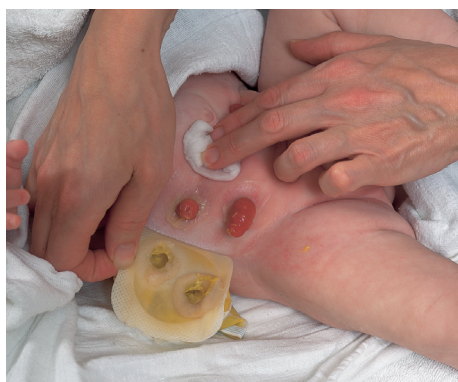Sorgen Sie für ein ruhiges Umfeld. Bereiten Sie den Versorgungswechsel vor, indem Sie einen Entsorgungsbeutel, trockene sowie feuchte Kompressen und die neue Versorgung bereit legen. Schneiden Sie die neue Versorgung so aus, dass sie mit der Stomaschleimhaut abschließt.



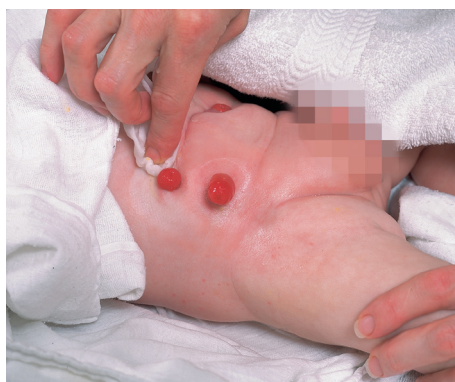Die Versorgung schmiegt sich besser an, wenn Sie diese an Ihrem Körper anwärmen. Das begünstigt die optimale Haftung besonders in den kleinen Hautfalten der Babyleiste.



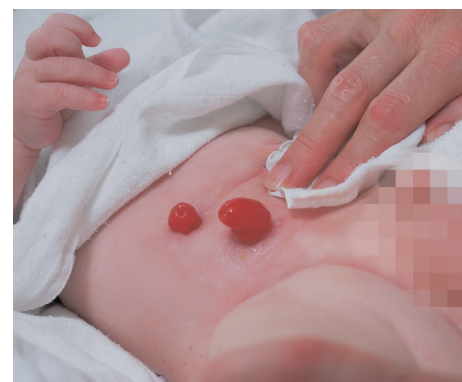Der Versorgungswechsel gestaltet sich leichter in einer entspannten Atmosphäre. Wie wäre es, wenn Sie mit einem Bad beginnen würden? Und keine Sorge - der Beutel fällt nicht ins Wasser.



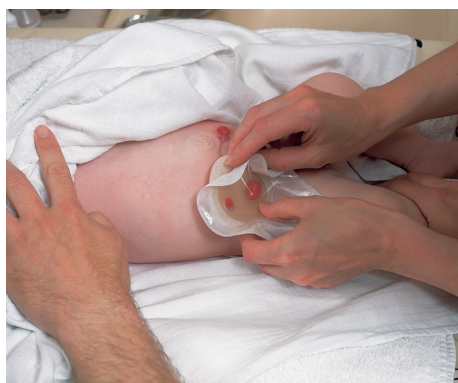Das langsame Ablösen der alten Versorgung empfindet Ihr Kind nicht als unangenehm. Eine leichte Rötung der Haut kann dabei auftreten.



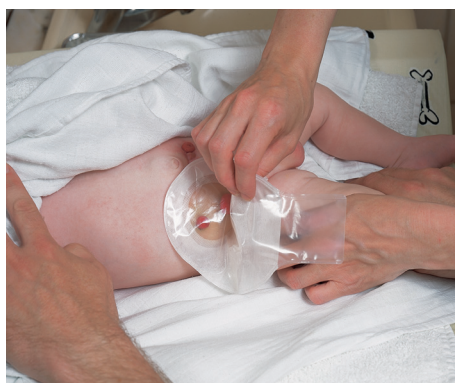Reinigen Sie die Haut um das Stoma mit warmem Wasser. Benutzen Sie dafür Kompressen.



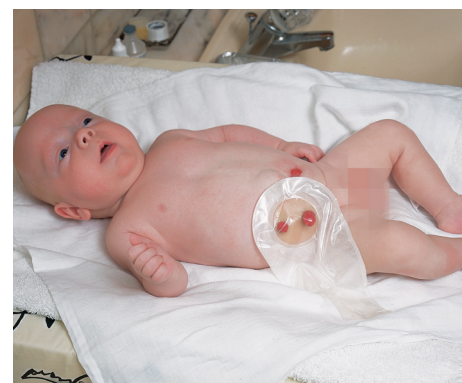Es ist wichtig, alle Rückstände der alten Versorgung zu entfernen.



Ein Beutelwechsel ist einfacher, wenn Sie zu zweit sind. Das Anbringen der neuen Stomaversorgung (leicht schräg) gelingt am besten, wenn das Kind ruhig ist und ausgestreckt liegt. Beginnen Sie mit dem sanften Anmassieren der Versorgung nahe am Stoma.



Vergewissern Sie sich, dass die Versorgung in allen Ecken haftet und sich an alle Hautfalten der Leiste angepasst hat.



Ausstreifbeutel können bis zu 1-2 Tage belassen werden. Die alte Versorgung kann mit dem Restmüll entsorgt werden.



# Die häufigsten Ursachen einer Stomaanlage im Babyalter

## Nekrotisierende Enterocolitis (NEC)

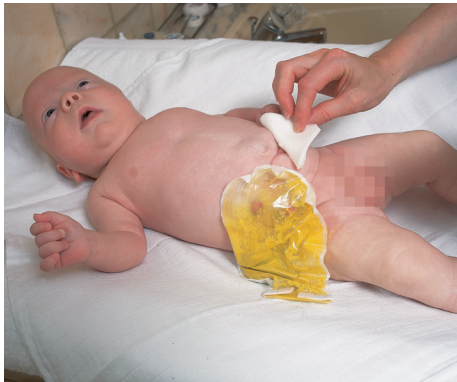Bei der NEC liegt mangelnde Blutversorgung des Darmes vor. Grund dafür ist eine unvollständige Ausreifung des Darms bei Frühgeburten.

## Analatresia/Anoctal malformations

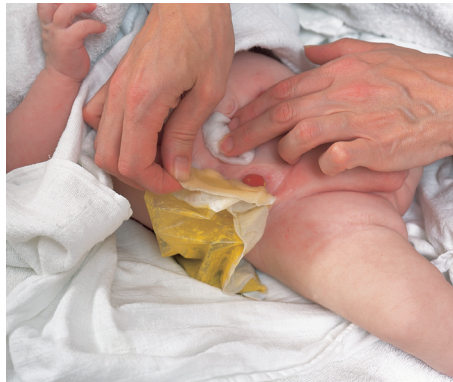Analatresie bedeutet das Fehlen des Anus (Schließmuskel) ganz oder teilweise.

## Morbus Hirschsprung

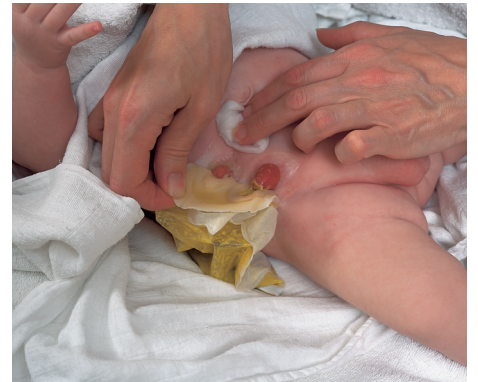Die Passage des Stuhlgangs ist unterbrochen durch einen Darmteil, der noch nicht ausgereift ist.



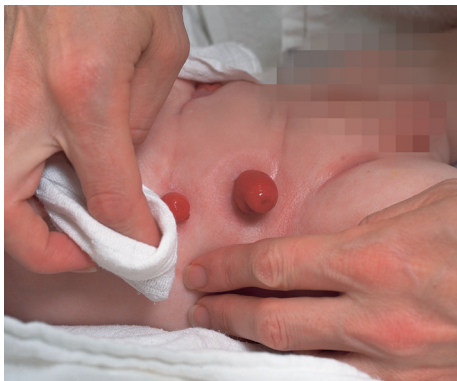Nach dem Trocknen beginnen Sie mit dem Ablösen der alten Versorgung.



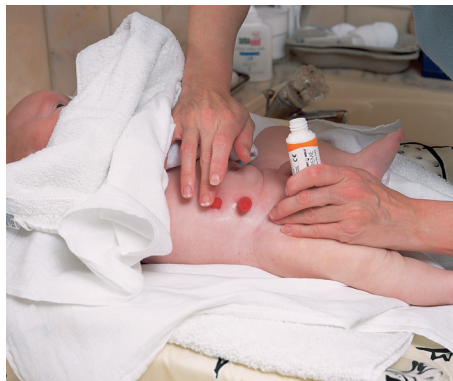Drücken Sie dabei vorsichtig eine Komresse gegen die Haut, während Sie die Versorgung in die Gegenrichtung abziehen.



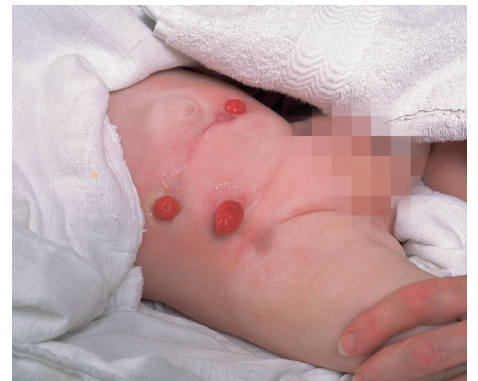Warmes Badewasser erleichtert die Entfernung der Versorgung.



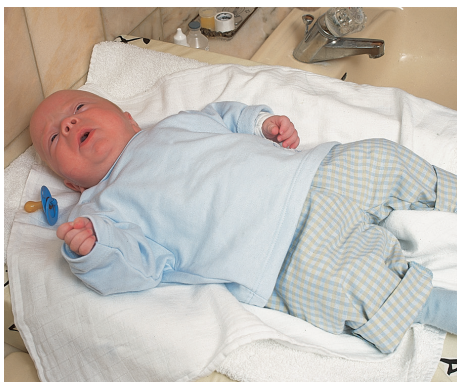Trocknen Sie die Hautumgebung des Stomas sorgfältig.



Bemerken Sie eine leichte Rötung der Haut, können Sie diese mit (nichtfettender) Dansac Skin Creme behandeln und damit einer Hautirritation vorbeugen. (Bitte vollständig einmassieren).



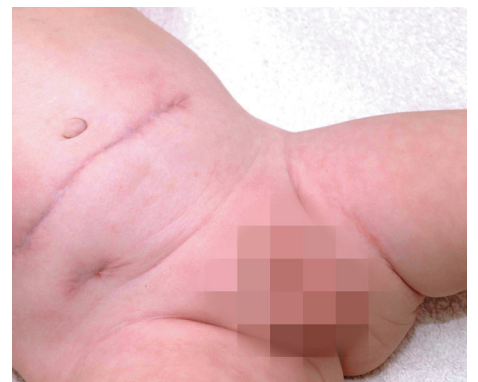Wenn Sie sicher sind, dass die Haut absolut trocken ist, kann die neue Versorgung angebracht werden.



Die Stomaversorgung und -pflege sind normalerweise keine unangenehmen Erlebnisse für das Kind. Es wird direkt nach dem Versorgungswechsel wieder anfangen, ungehindert die Welt für sich zu entdecken.

**Rückverlegung des Stomas**

In den meisten Fällen kann ein Stoma in den üblichen Darmverlauf zurückverlegt werden; manchmal schon nach 2-6 Monaten.



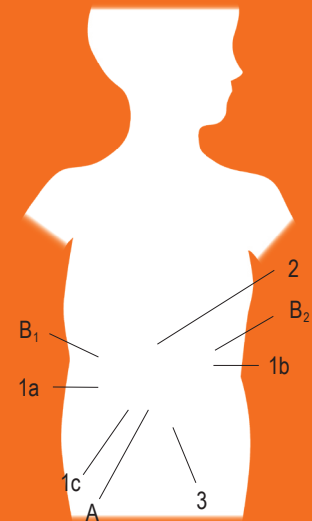
Vier Monate nach seiner ersten Operation konnte Emils Stoma zurückverlegt werden. Die Verdauung nimmt ihren üblichen Weg ohne Probleme. Die einzige Erinnerung an das Stoma ist die Narbe auf dem Bäuchlein.

## Emils Geschichte

Emil ist 3 Monate vor dem errechneten eigentlichen Geburtstermin in der 27. Schwangerschaftswoche geboren – eine Minute nach seiner Zwillingsschwester in dem staatlichen Universitätskrankenhaus von Kopenhagen. Direkt nach der Geburt wurde er in einen Inkubator auf die Frühgeborenen-Station verlegt.

Seine Entwicklung war gut, er nahm an Gewicht zu und begann, Stuhl zu produzieren. Fünf Wochen nach seiner Geburt hatte Emil eine Serie von aggressiven Infektionen, die mit Penicillin behandelt wurden.

Plötzlich hatte Emil offensichtliche Bauchschmerzen und die Atemfrequenz verminderte sich (die Atmung wurde schlechter). Die Diagnose war akute NEC (Nekrotisierende Enterocolitis) und damit wurde eine Operation notwendig. Eine Ileostomie (A), (im Dünndarm gelegenes Stoma) schaffte sofortige Erleichterung. Ebenso war es notwendig, Teile aus dem Dün- und Dickdarm zu entfernen (1a, 1b, 1c). Der transversale (querliegende) Bereich des Dickdarms (2) wurde belassen, in der Hoffnung, dass dieser sich von der Entzündung erholt und seine Funktion wieder aufnimmt. B<sub>1</sub> und B<sub>2</sub> sind Stomata des Colon Transversum. Sie wurden angelegt, um das Transversum erhalten zu können (Pflege durch Spülungen etc.). Der verbliebene Teil des Dickdarms wurde oberhalb des Rektums (3) (Enddarms) zusammengenäht. Doch bei der letzten Operation wurde auch der querliegende Dickdarm (2) entfernt. Der Dünndarm wurde dann direkt in den 7-8 cm oberhalb des Rektums verbliebenen Dickdarm verlegt. Einen Monat später war Emils Stuhl völlig normal in Konsistenz und Farbe. Er hat erfolgreich sein Leben in die Hand genommen.



*Die Bilder in dieser Broschüre zeigen einen  
Versorgungswechsel bei normalem Wechselintervall.  
Die Fotoserie ist zwei Monate nach der Stoma-Operation  
aufgenommen worden.*